

Abordaje mínimamente invasivo para hernias de disco extraforaminales: indicaciones, consideraciones quirúrgicas y resultados clínicos



Leopoldo Luciano Luque^{1,4}, Ariel Sainz^{1,3}, Augusto Vilariño⁴, Daniel Seclen^{1,2}, Juan Martín Herrera^{2,5}, Santiago Erice^{1,4}

¹Columna Baires. Buenos Aires, Argentina

²Hospital de Alta Complejidad en Red "El Cruce". Florencio Varela, Buenos Aires, Argentina.

³Hospital Presidente Perón. Avellaneda, Buenos Aires, Argentina.

⁴Hospital Alemán de Buenos Aires. Buenos Aires, Argentina.

⁵Clínica Adventista Belgrano. Buenos Aires, Argentina.

RESUMEN

Introducción: Las hernias de disco extraforaminales representan entre el 0.3% y el 11.3% del total de las hernias de disco lumbares. Existen múltiples procedimientos quirúrgicos para el tratamiento de las mismas.

Objetivo: Nuestro objetivo es presentar una serie de 5 casos de hernia de disco extraforaminal tratados mediante abordaje tubular mínimamente invasivo, describir la técnica quirúrgica utilizada y analizar la literatura pertinente.

Pacientes y método: Cinco pacientes sin respuesta al tratamiento conservador con diagnóstico de hernia de disco extraforaminal, fueron sometidos a tratamiento quirúrgico mediante técnica tubular mínimamente invasiva durante el período de enero 2018-febrero 2019. Se analizaron datos demográficos e intraoperatorios. Los resultados clínicos fueron evaluados mediante la Escala Visual Analógica pre y postquirúrgico (EVA).

Resultados: Cinco pacientes presentaron déficit neurológico y dolor lumbar que requirieron resolución quirúrgica. Todos los pacientes fueron dados de alta dentro de las 24 hs. postoperatorias. La escala de dolor disminuyó de forma estadísticamente significativa entre el momento pre y post quirúrgico ($p=0.038$). No se registraron fistulas ni infecciones.

Conclusión: El abordaje tubular mínimamente invasivo fue una técnica efectiva para el tratamiento de hernias extraforaminales.

Palabras claves: Hernia de Disco Extraforaminal; Cirugía Espinal Mínimamente Invasiva; Triángulo de Kambin

ABSTRACT

Introduction: Extraforaminal disc herniations represents 0.3-11.3% of every herniated lumbar discs. A variety of surgical procedures may be used for the treatment of this pathology.

Objective: The aim of this study is to present 5 cases of extraforaminal herniated discs treated via a minimally invasive spine surgery using tubular retractors, to describe the surgical technique and to analyze the literature on this subject.

Patients and method: 5 patients who did not get better with conservative treatment were operated using minimally invasive tubular retractors between January 2018 and February 2019. Demographic variables and intraoperative data were analyzed. Clinical outcomes was evaluated using the Analog Visual Scale (VAS).

Results: Five patients who presented neurological deficit and low back pain were operated. Every patients was discharged before 24 hours postoperative. VAS significantly decrease comparing pre and postoperative ($p=0.038$). No cerebrospinal fluid leaks or infections were recorded.

Conclusion: The use of minimally invasive tubular retractors is an effective technique for treating extraforaminal herniated discs.

Key Words: Extraforaminal Herniated Disc; Minimally Invasive Spine Surgery; Kambin's Triangle

INTRODUCCIÓN

La hernia de disco extraforaminal (HDE) fue descrita por primera vez por Abdullah y cols. en 1974.¹ Este término hace referencia a la protrusión o extrusión de un disco intervertebral de manera lateral al foramen intervertebral. La incidencia de esta patología, es ampliamente menor comparado con hernias de tipo centrales o paramedianas, siendo el 0.3%-11.3% del total de las hernias de disco lumbares según las distintas series.^{8,11} A diferencia de las hernias de localización central o paramediana que comprimen la raíz pasante, las hernias extraforami-

nales comprimen la raíz saliente a ese nivel.^{2,15} Esta compresión produce un dolor radicular de gran intensidad en la distribución del nervio afectado. Clínicamente, los pacientes que presentan una HDE, refieren disestesias en el territorio del nervio afectado. Se ha visto que estos síntomas son mayores que en pacientes con hernias de disco centrales o paramedianas. Esto se cree que es debido a la compresión directa del fragmento discal al ganglio de la raíz dorsal.⁸

La relación anatómica de la raíz saliente y las apófisis articulares, hacen de la exposición quirúrgica de la hernia de disco lateral, procedimientos técnicamente demandantes.^{4,15} Se describieron numerosos tipos de abordajes para esta patología sin evidencias IA, sobre ninguno de estos como el abordaje ideal. Estos incluyen abordajes abiertos

Leopoldo Luciano Luque

leopoldoluciano.luque@gmail.com

Recibido: Octubre de 2019. Aceptado: Noviembre de 2019.

por línea media, laterales e intertransversos como el descrito por Wiltse y Spencer.¹⁶ A lo largo de los años, los abordajes de elección para esta patología, fueron variando desde técnicas convencionales abiertas a procedimientos menos invasivos como el descrito por Foley y cols.⁷ Este consiste en una técnica mínimamente invasiva a través de un sistema de tubos⁸ basado en una modificación del abordaje descrito por Wiltse. El objetivo del mismo es la disminución del traumatismo muscular y la mejoría del dolor postoperatorio.

Las técnicas mínimamente invasivas, buscan la identificación temprana del nervio saliente, por debajo del pedículo superior, seguido de la visualización y resección del fragmento del disco herniado.⁷ Otra alternativa propuesta, es la identificación del triángulo de Kambin, formado por la raíz saliente, el borde lateral de la raíz pasante y el platillo superior de la vértebra inferior, para el acceso directo al disco. Esta última opción tiene como dificultad que la localización de las estructuras que componen este triángulo son variables, con hasta un 82% de pacientes con un triángulo de Kambin de menor tamaño o no identificable.¹³

A continuación, se describirán una serie de 5 casos tratados quirúrgicamente mediante un abordaje tubular mínimamente invasivo.

MATERIALES Y MÉTODO

Selección de pacientes

Se realizó un estudio de tipo retrospectivo sobre 5 pacientes con diagnóstico de HDE tratados quirúrgicamente con un abordaje tubular mínimamente invasivo, en el período enero 2018-febrero 2019.

Las variables analizadas fueron: edad, género, déficit motor, imágenes de resonancia magnética, tiempo de cirugía, EVA, resolución de síntomas, necesidad de reintervención, días de internación y complicaciones.

Considerando que se realizaron dos mediciones en cada individuo, y que la distribución de los valores no es normal, se comparó el valor de la escala de dolor antes y después de la intervención utilizando un test no paramétrico para muestras pareadas (Wilcoxon matched-pairs signed-ranks test).

Técnica quirúrgica

Todos los pacientes fueron operados bajo anestesia general y en decúbito prono con dos reales, uno a nivel torácico y el segundo en la pelvis. El brazo en C de radioscopia se coloca por debajo del paciente y el monitor se ubica los pies del mismo. El microscopio debe estar situado del lado opuesto al equipo de radioscopia. Se coloca un soporte en la barra lateral de la camilla, el cual sujetará posteriormente el brazo mecánico. Se realiza asepsia y colocación de campos estériles, con posterior localización del nivel a tratar con radioscopia. Realizamos una incisión paramediana de 2 cm. de largo, a 5 cm. lateral de la línea media. Luego se incide la fascia y se colocan los dilatadores correspondientes, para finalmente colocar un canal de trabajo de 20 mm. de diámetro (el largo dependerá de la contextura física de cada paciente). Se fija el canal de trabajo con el brazo mecánico cuando su ubicación se considera correcta.

El tubo debe dirigirse al espacio intertransverso del disco a tratar, teniendo como límites del espacio de trabajo, las apófisis transversas a nivel superior e inferior y las apófisis articulares medialmente. Esto se corrobora realizando radioscopia con incidencia anteroposterior y perfil (fig. 1).

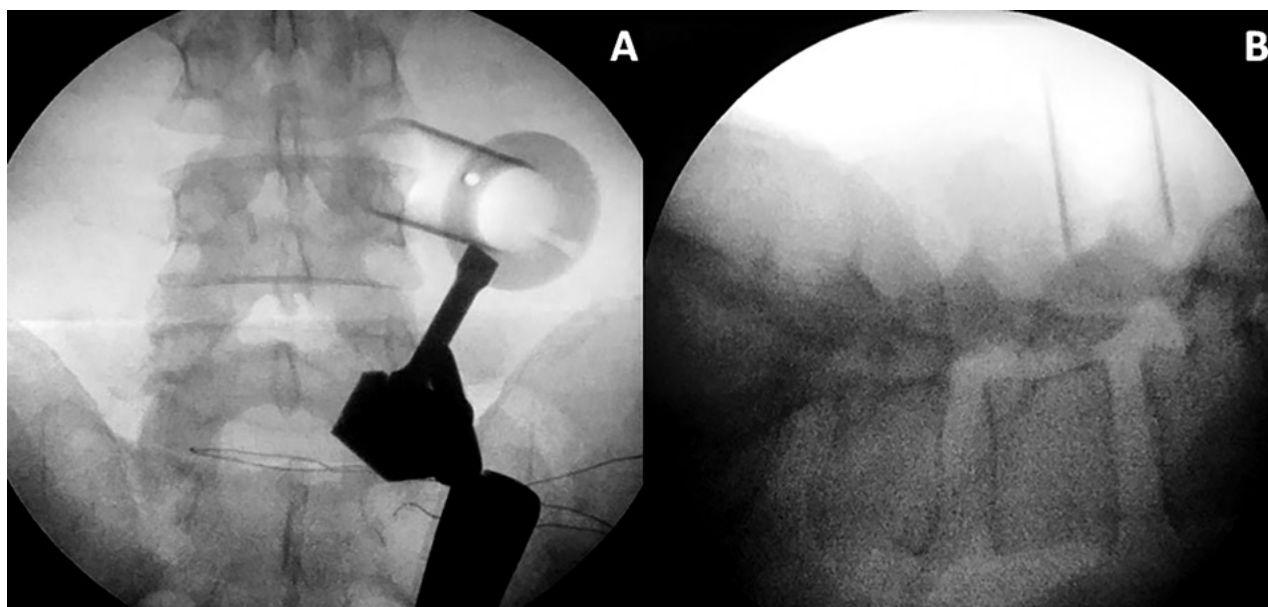


Figura 1: Radioscopia intraoperatoria. Colocación del sistema tubular mínimamente invasivo.

Posteriormente, bajo magnificación microscópica, el músculo y otros tejidos blandos son resecados utilizando electrobisturí largo y pinzas pituitarias. Se identifican la apófisis articular superior de la vértebra inferior y el istmo de la vértebra superior, los cuales serán nuestros principales reparos anatómicos. Se realiza un drilado parcial del borde externo del proceso articular superior del nivel caudal, y luego se reseca el ligamento intertransverso con pinzas de Kerrison de 2 y 3 mm.

Inicialmente, se identifica la raíz saliente, observando el fragmento discal herniado por delante y abajo de la misma, y se procede a la discectomía con pinzas pituitarias.

Finalmente, la raíz saliente queda descomprimida, y se realiza la adecuada hemostasia en la zona. Se retira lentamente el canal de trabajo, realizando hemostasia del músculo con el bipolar. Se cierra la fascia con puntos separados, luego tejido celular subcutáneo y piel de manera habitual.

Esta técnica quirúrgica, la ilustramos con un video de uno de los casos operados (Video 1).

RESULTADOS

Información demográfica y consideraciones preoperatorias (Tabla 1)

De los 5 pacientes tratados quirúrgicamente bajo esta técnica, 3 fueron mujeres y 2 hombres, con un rango de edad de 32-54 años.

Antes de llegar a la cirugía, a todos los pacientes se les realizó tratamiento médico y fisioterapia, presentando escasa o nula respuesta.

Detalles quirúrgicos (Tabla 2)

Los 5 pacientes fueron operados de un solo nivel, siendo el nivel tratado más frecuente L3-L4 (n=2) y L4-L5 (n=2).

Los niveles tratados fueron únicos en todos los casos, con un tiempo de cirugía promedio de 66 minutos. No se presentaron complicaciones intraoperatorias.

Resultados Clínicos (Tabla 3)

El puntaje en la EVA prequirúrgico promedio de la serie fue de 8.6, con un postquirúrgico promedio de 1.2. En todos los casos se logró la resolución de los síntomas. Ningún paciente requirió una reintervención. El promedio de tiempo de internación fue de 24hs. No se registraron fistulas ni infecciones.

Caso ilustrativo

Paciente masculino, de 54 años de edad con dolor crural derecha y parestesias en igual región de tres semanas de evolución con escasa respuesta al tratamiento médico.

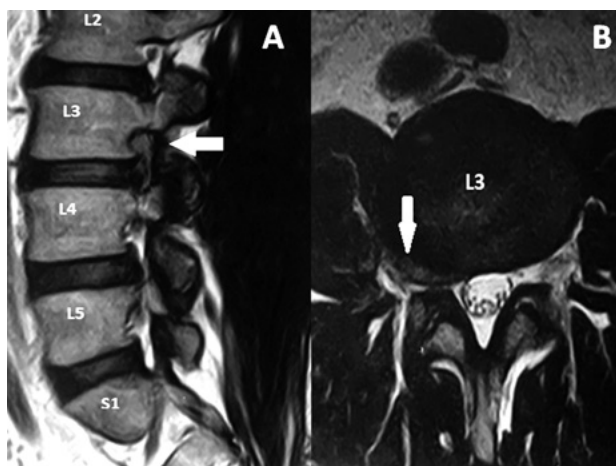


Figura 2: RM sagital y axial del caso ilustrativo.

TABLA 1: EDAD Y SEXO

Paciente	1	2	3	4	5
Edad	48	52	32	48	54
Género	F	F	M	F	M

TABLA 2: NIVELES TRATADOS, TIEMPO DE CIRUGÍA Y NECESIDAD DE REINTERVENCIÓN

Paciente	1	2	3	4	5
Niveles tratados	L4-L5	L4-L5	L3-L4	L5-S1	L3-L4
Tiempo de cirugía (minutos)	80	90	60	50	50
Reintervención	No	No	No	No	No

TABLA 3: ESCALA VISUAL ANALÓGICA DEL DOLOR (EVA), RESOLUCIÓN DE SÍNTOMAS Y DÍAS DE INTERNACIÓN

Paciente	1	2	3	4	5
EVA prequirur.	9	8	9	8	9
EVA postquirur.	2	1	1	1	1
Resolución de los síntomas	Si	Si	Si	Si	Si

Al examen físico, presentó paresia del cuádriceps derecho e hipoestesia en cara anterior del muslo y dolor según EVA=9. En RM se observa protrusión discal extraforaminal derecha en nivel L3-L4 (fig. 2). Se propuso una discectomía mínimamente invasiva mediante sistema tubular y microscopio. Se observó una mejoría en 8 puntos en la EVA (Video 1).

DISCUSIÓN

La hernia de disco extraforaminal, o del extremo lateral, fue descrita por primera vez en por Abdullah y colaboradores.

Esta patología presenta una incidencia notablemente menor en comparación con hernias de tipo centrales o paramedianas ya descritas en 1934 por Mixter y Barr,⁸ llegando hasta el 11.3% del total de hernias de disco lumbal.

res según las distintas publicaciones.^{8,11}

Anatómicamente, la ubicación extraforaminal de estos fragmentos herniados, genera una compresión de la raíz saliente, como así también del ganglio de la raíz dorsal. Debido a esto se generan síntomas radiculares en la región correspondiente al nervio afectado, de mayor intensidad en comparación a las de ubicación paramediana.^{14,12}

Existen múltiples modalidades de tratamiento actualmente, sin embargo no hay evidencias de superioridad entre ellas estadísticamente significativas. Akinduro y cols.² realizaron una revisión sistemática en las que compararon procedimientos abiertos y procedimientos mínimamente invasivos para el tratamiento de hernias de disco extraforaminales, concluyendo que los procedimientos mínimamente invasivos están asociados con una incidencia similar de complicaciones y reoperaciones, pero estos presentaron una mejoría en la escala visual analógica de dolor, menor pérdida sanguínea, menor tiempo operatorio, y menor estadía hospitalaria, como así también un regreso laboral más rápido.^{2,5,8} Estos datos, fueron similares a otros metaanálisis que compararon estas dos modalidades para otros tipos de patología espinales como el grupo de Lu y cols.¹⁰ En la revisión sistemática de Akinduro y cols., reportan también que el grupo de procedimientos mínimamente invasivos, presentó mejores valores postoperatorios de Macnab, con mayor número de pacientes informando resultados postoperatorios buenos o excelentes. Estos resultados no fueron estadísticamente significativos.²

Dentro de los distintos tipos de procedimientos mínimamente invasivos, como son el sistema de tubular con microscopio³ o los métodos endoscópicos (percutáneo y microendoscópico), el método endoscópico percutáneo, es el de menor invasión dentro de estas técnicas. Esto se debe al canal de trabajo de menor tamaño, como así tam-

bién instrumental de menor tamaño lo que conllevaría a un menor daño facetario.^{2,9}

La técnica de sistema tubular con microscopio, presenta significativamente menor incidencia de recirugía en comparación de los dos métodos endoscópicos, como así también mejores criterios postoperatorios de Macnab.² Un estudio realizado por Yoon y colaboradores,¹⁷ concluyó que los procedimientos que utilizaron un sistema de tubos con microscopio, tuvieron un EVA significativamente mejor, como así también un ODI (Oswestry Disability Index) postoperatorio, en comparación de los procedimientos endoscópicos percutáneos. Estos resultados pueden deberse, sin embargo, a que ambos métodos endoscópicos, son técnicas de reciente desarrollo, teniendo una curva de aprendizaje mayor.

Aunque no existe consenso o evidencia Clase 1A sobre la superioridad de alguna de estas técnicas, en nuestra serie, se realizaron 5 discectomías extraforaminales mediante técnica tubular mínimamente invasiva, siendo esta una alternativa válida para el tratamiento de las hernias extraforaminales. En todos los casos se obtuvo una mejoría del EVA postoperatorio.

CONCLUSIÓN

Las técnicas mínimamente invasivas no evidenciaron superioridad respecto a las abiertas en cuanto a número de complicaciones y reoperaciones. A pesar de ello, presentaron mejores resultados en variables como dolor, pérdida sanguínea, tiempo operatorio, estadía hospitalaria y retorno laboral. Dentro de estas, el abordaje mediante sistema tubular con microscopio, mostró ser una técnica eficaz y segura para el tratamiento de hernias de disco extraforaminales.

BIBLIOGRAFÍA

1. Abdullah AF, Ditto EW III, Byrd EB, Williams R. Extreme-lateral lumbar disc herniations: clinical syndrome and special problems of diagnosis. *J Neurosurg.* 1974;41:229-34.
2. Akinduro OO, Kerezoudis P, Alvi MA, Yoon JW, Eluchie J, Murad MH, et al. Open versus minimally invasive surgery for extraforaminal lumbar disk herniation: a systematic review and meta-analysis. *World Neurosurg.* 2017;108:924-938.e3.
3. Cervellini P, De Luca GP, Mazzetto M, Colombo F. Microendoscopic-discectomy (MED) for far lateral disc herniation in the lumbar spine. Technical note. *Acta Neurochir Suppl.* 2005;92:99-101.
4. Choi G, Lee S-H, Bhanot A, Raiturker PP, Chae YS. Percutaneous endoscopic discectomy for extraforaminal lumbar disc herniations: extraforaminal targeted fragmentectomy technique using working channel endoscope. *Spine (Phila Pa 1976).* 2007 Jan;32(2):E93-9.
5. Epimenio RO, Giancarlo D, Giuseppe T, Raffaello R, Luigi F. Extraforaminal lumbar herniation: "far lateral" microinvasive approach retrospective study. *J Spinal Disord Tech.* 2003 Dec;16(6):534-8.
6. Fardon DF, Williams AL, Dohring EJ, Murtagh FR, Rothman SL, Sze GK. Lumbar disc nomenclature: version 2.0: Recommendations of the combined task forces of the North American Spine Society, the American Society of Spine Radiology and the American Society of Neuroradiology. 2014 Nov 1;14(11):2525-45.
7. Foley KT, Smith MM, Rampersaud YR. Microendoscopic approach to far-lateral lumbar disc herniation. *Neurosurg Focus.* 1999 Nov;7(5):e5.
8. Liao Z, Chen W, Wang C. Transforaminal percutaneous endoscopic surgery for far lateral lumbar intervertebral disk herniation. *Orthopedics.* 2014 Aug;37(8):e717-27.
9. Lofrese G, Mongardi L, Cultrera F, Trapella G, De Bonis P. Surgical treatment of intraforaminal/extraforaminal lumbar disc herniations: many approaches for few surgical routes. *Acta Neurochir (Wien).* 2017;159(7):1273-81.
10. Lu VM, Kerezoudis O, Gilder HE, McCutcheon BA, Phan K, Bydon M. Minimally invasive surgery versus open surgery spinal fusion for spondylolisthesis: a systematic review and meta-analysis. *Spine (Phila Pa 1976).* 2017 Feb;42(3):E177-E185.
11. O'Hara LJ, Marshall RW. Far lateral lumbar disc herniation. The key to the intertransverse approach. *J Bone Joint Surg Br.* 1997 Nov;79(6):943-7.
12. Ozer AF, Suzer T, Can H, Falsafi M, Aydin M, Sasani M, et al. Anatomic assessment of variations in Kambin's Triangle: a surgical

- and cadaver Study. *World Neurosurg.* 2017 Apr;100:498–503.
13. Parker K, Hardjasudarma M, McClellan RL, Fowler MR, Milner JW. MR features of an intracerebellar chloroma. *AJNR Am J Neuroradiol.* 1996 Sep;17(8):1592–4.
 14. Salame K, Lidar Z. Minimally invasive approach to far lateral lumbar disc herniation: technique and clinical results. *Acta Neurochir (Wien).* 2010 Apr;152(4):663–8.
 15. Soliman H, Fridley J, Telfeian A, Choi DB, Galgano M, Kosztowski T, et al. Minimally invasive, far lateral lumbar microdiscectomy with intraoperative computed tomography navigational assistance and electrophysiological monitoring. *World Neurosurg.* 2019 Feb;122:e1228–39.
 16. Wiltse LL, Spencer CW. New uses and refinements of the paraspinous approach to the lumbar spine. *Spine (Phila Pa 1976).* 1988 Jun;13(6):696–706.
 17. Yoon SM, Ahn SS, Kim KH, Kim YD, Cho JH, Kim DH. Comparative study of the outcomes of percutaneous endoscopic lumbar discectomy using the tubular retractor system based on the VAS, ODI, and SF-36. *Korean J Spine.* 2012 Sep;9(3):215–22.

COMENTARIO

Los autores realizaron una revisión de 5 casos operados de hernias de disco extraforaminales por técnica tubular microscópica. Obtuvieron buenos resultados en control de dolor sin complicaciones postoperatorias. Considero que esta técnica es una excelente indicación para estas hernias “far lateral” por respetar la carilla articular y la musculatura al máximo, siendo al mismo tiempo segura por tener control visual directo del triángulo de Kambin. Sin embargo, requiere un conocimiento muy detallado de la anatomía y un posicionamiento del tubo perfectos para poder ser realizada. Como detalle técnico es fundamental guiarse permanentemente con la radioscopia al colocar los dilatadores, debido a que los mismos pueden generar daño al no estar “apoyados” sobre estructuras óseas (a diferencia de las discectomías posterolaterales en las cuales los dilatadores tienen las láminas y facetas como tope). Una limitación a esta técnica es el nivel L5-S1, con la cresta ilíaca siendo la principal limitante para la angulación del tubo. Felicito a los autores por los resultados y el video que resulta muy ilustrativo de la técnica.

Alfredo Guiroy
Hospital Español de Mendoza

COMENTARIO

Los autores describen el abordaje tubular para el tratamiento de la hernia de disco extraforaminal lumbar (HDE) en 5 pacientes y revisan la literatura.

Coincido en que suelen ser más sintomáticos que aquellos con discos centrales o paracentrales y además, suelen tener una mejor respuesta a los bloqueos foraminales. En casos donde el paciente NO presente déficit motor, es una práctica recomendable antes de indicar la cirugía.

La vía intermuscular, popularizada por Wiltse, es excelente para tratar la patología extraforaminal. La utilización de tubos, para separar el músculo, es una herramienta que permite disminuir el trauma quirúrgico, el sangrado y la recuperación postoperatoria. Refrendo la necesidad de identificar el nervio saliente y realizar la secuestrectomía del fragmento herniado desde su axila.

Una dificultad técnica extra, representan los pacientes con patología extraforaminal en el espacio L5-S1. El estrecho espacio de trabajo y la cresta ilíaca dificultan el abordaje. Si bien si puede utilizar la vía intermuscular (convencional o tubular), quizás en esta patología, el abordaje endoscópico encuentre su indicación apropiada.

Para concluir, considero que la HDE es una excelente indicación para la utilización de tubos en el abordaje. Felicito a los autores por presentar su experiencia en un patología poco frecuente y desafiante cuando debe ser tratada quirúrgicamente.

Carlos Zanardi
Clínica “La Pequeña Familia”. Junín, Buenos Aires

BIBLIOGRAFÍA

1. Kotil K, Akcetin M, Bilge T (2007) A minimally invasive transmuscular approach to far-lateral L5-S1 level disc herniations: a prospective study. *J Spinal Disord Tech* 20:132–138.
2. Park, J.-H., Jung, J.-T., & Lee, S.-J. (2018). How I do It: L5/S1 foraminal stenosis and far-lateral lumbar disc herniation with unilateral bi-portal endoscopy. *Acta Neurochirurgica*. doi:10.1007/s00701-018-3630-9.

COMENTARIO

Los autores analizaron los resultados obtenidos en el tratamiento de cinco (5) hernias lumbares extraforaminales, empleando una técnica MISS tubular a través de un abordaje posterolateral de Wiltse con excelentes resultados. Además, hicieron una prolija descripción técnica y luego, en la discusión, compararon su abordaje con otros, mostrando ventajas y desventajas de los mismos.

El abordaje de Wiltse es un abordaje muy anatómico que permite llegar directamente a todas las patologías del espacio intertransverso.⁵ Sus aspectos anatómicos son ampliamente conocidos.^{2,3} Dicho abordaje tiene la virtud de respetar las inserciones musculares de la línea media, tan importantes a la hora de mantener las funciones mecánicas de la columna lumbar.

Los abordajes MISS tubulares a la columna lumbar se emplean en diversas patologías de la columna lumbar.^{1,4} Su efectividad casi no se discute. Por supuesto, hay que conocer la técnica para obtener los mismos resultados satisfactorios obtenidos por los autores.

Hoy en día, la asociación de un abordaje de Wiltse + la técnica MISS tubular para reseca una hernia extraforaminal es una combinación ganadora. Felicito a los autores por su publicación.

Juan José Mezzadri

Centro de Columna, Departamento de Neurocirugía, Instituto de Neurociencias
Hospital Universitario Fundación Favalaro. C.A.B.A.

BIBLIOGRAFÍA

1. Guioy A, Morales Ciancio A, Fernández Molina F, Jalón P, Gagliardi M, Mezzadri JJ. Microendoscopic decompression (MED) of the lumbar spine. Initial experience including 30 cases. *MOJ Orthop Rheumatol* 6(3):00220, 2016.
2. Guioy A, Sicoli A, Masanés NG, Ciancio AM, Gagliardi M, Falavigna A. How to perform the Wiltse posterolateral spinal approach: technical note. *Surg Neurol Int* 2018; 9:38.
3. Jalón P, Mezzadri JJ, Zamboni O. Ubicación del hiato entre los músculos sacroespinales longissimus y multifidus en imágenes por resonancia magnética. *Rev Argent Neuroc* 2005; 19:155-6
4. Landriel F, Hem S, Rasmussen J et al. Resección mínimamente invasiva de quistes sinoviales espinales: nota técnica. *Rev Argent Neuroc* 2018; 32:271-2.
5. Mezzadri JJ, Rivadeneira C, Campero A, Basso A. Abordaje intermuscular lumbar de Wiltse en patología no discal. *Rev Argent Neuroc* 2000; 14:129-32.

COMENTARIO

Luque y colaboradores presentan una serie de casos de hernias discales extraforaminales tratadas mediante técnica tubular.

Cabe destacar los resultados obtenidos, con reducciones evidentes en la magnitud del dolor, medido en esta oportunidad a través de la Escala Visual Análoga.

Con un análisis estadístico acorde, completan su escrito con conclusiones que son consecuentes al diseño del estudio.

Si bien en nuestro centro habitualmente abordamos esta patología mediante técnica endoscópica percutánea, el abordaje tubular sigue los mismos preceptos al preservar las estructuras osteoligamentarias y minimizar el trauma muscular, por lo que felicitamos a los autores por su aplicación, resultados y divulgación de la técnica.

Facundo Van Isseldyk

Hospital Privado de Rosario. Rosario, Santa Fe. Argentina.